Magyar Reumatológia 24. 49–54. 1983.

Az Országos Reuma és Fizioterápiás Intézet
(főigazgató: Prof. Bozsóky Sándor dr.) közleménye

Spondylo-epiphysealis dysplasia tarda diagnosztizált és operált esete

ORMOS GÁBOR dr., CSIK LÁSZLÓ dr., MÉNESI ZSUZSA dr. és UDVARHELYI IVÁN dr.

ÖSSZEFOGLALÁS: A szerzők egy ritka csont-porcrendszeri fejlődési rendellenesség csípő endoprotézis beültetésével rehabilitált esetét ismertetik. Részletezik a jelenleg elfogadott nemzetközi nomenklatura szerinti differenciáldiagnosztikai lehetőségeket. Az eset érdekes abból a szempontból is, hogy a ritka fejlődési rendellenesség mellett nem zárható ki a juvenilis krónikus polyarthritis fennállása.

Ормош Г., Чик Л., Менеши Ж., Удвархеи И.: *Распознанный и оперированный случай спондило-эпифизеальной дисплазии*
Авторы описывают случай редковстречающейся аномалии костнохрящевой системы, при котором реабилитация больного произошла путём аллопластики тазобедренного сустава. Авторы детализируют дифференциально-диагностические возможности на основании принятой междуна5одной номенклатуры. Случай является интересным и с той точки зрения, что кроме аномалии развития нельзя было исключать и присутствие ювенильного ревматоидного артрита.

Ormos, G., Csík, L., Ménesi, Zsuzsa, Udvarhelyi, I.: *A Case of Spondylo-epiphyseal Dysplasia Tarda treated by total hip replacement*
The authors present a case of this rare osteochondral malformation. The patient has been rehabilitated by implanting total hip endoprothesis. They give full details of the possibilities of differential diagnosis considering the international terminology accepted at present. The case is also of great interest because besides this rare osteochondral malformation the possibility of coexisting juvenile chronic polyarthritis cannot be excluded.

Dr. Gábor Ormos, Dr. László Csík, Dr. Zsuzsa Ménesi, Dr. Iván Udvarhelyi: *Ein diagnostisierter und operierter Fall von Spondylo-epiphysealer Displasia tarda*
Die Verfasser stellen den Fall einer seltenen Knochenknorpelmissbildung, die durch eine Totalendoprothese rehabilitiert wurde, dar. Sie detaillieren die von der internationalen Nomenklatur heutzutage angenommenen diagnostischen Möglichkeiten. Dieser Fall ist auch deshalb interessant, da neben der selten auftretenden Missbildung das Bestehen einer Juvenielen chronischen Polyarthritis nicht ausgeschlossen werden kann.

A csont-porcrendszer veleszületett és genetikus fejlődési rendellenességeinek hazai irodalma sajnos hiányos. Gyermekgyógyászati és belgyógyászati tankönyveink a törpeség összefoglaló címszó alatt ismertetnek egyes kórképeket. Sem az orthopédiai, sem reumatológiai tankönyveink nem követik a jelenleg nemzetközileg elfogadott felosztásokat, nomenklaturát. A csont-porcrendszer fejlődészavarainak különböző változataira és azok kombinációira (többszáz tünetegyüttes) a külföldi irodalomban is szinonim elnevezéseket alkalmaznak. A rendszerezésben *Rubin* [9] *Smith* [10] *Langer* [4] munkáit illik először említeni, általánosan elfogadott *McKusick* kézikönyve [6]. A hazai irodalomban *Köteles* közleményét [3] találtuk tökéletes, összefoglaló igényt kielégítőnek a születéskor manifesztálódó fejlődési rendellenességek röntgen tünetei témakörében. A legutóbbi nomenklaturát az Európai Gyermekradiológiai Társaság kongresszusa állapította meg 1977-ben [1]. A nemzetközileg jelenleg alkalmazott felosztás a veleszületett, vagy a későbbi életkorban manifesztálódó az egész csont és porcrendszert érintő fejlődési rendellenességeket osteochondrodysplasiák néven, míg az egy vagy több csont

fejlődési zavarát dysostosisok összefoglaló kifejezésekkel jelöli [5]. Ezen két fő csoporton belül a további alcsoportokat a szerzők különböző szempontok szerint állították össze. Részben a manifesztálódás ideje, részben a főleg a végtagokat vagy a törzset érintő díszproporcionált, vagy az arányos növekedési lemaradottság képezi az osztályozás alapját, s a diagnózis további klinikai, radiológiai és laboratóriumi vizsgálatokkal pontosítható. Közleményünkben a gyakorlatban jól használható *Spranger-Wiedemann* atlaszra [11] támaszkodtunk.

Esetismertetés

Cs. I. 1934-ben született normális testsúllyal és testhosszal, 15 éves koráig testi és szellemi fejlődése zavartalan volt. Aktívan sportolt, a „sorakozónál a sor második felében állt." 1949-ben, azaz 15 éves korában hirtelen mindkét csípő, térd, boka, kéz- és láb kisízületek szimmetrikus, fájdalmas duzzanata jelentkezett, láz vagy más általános tünet nélkül, Betegségét polyarthritisnek tartották, antireumatikumok mellett aranykúrában is részesült. Ettől kezdve folyamatos gyógyszerelés mellett fokozatos ízületi deformitások alakultak ki, növekedése 18 éves korában 140 cm-es testmagassággal leállt. A beteg évente részesült kivizsgálásban és kezelésben különböző belgyógyászati, ortopéd és szinte az összes hazai „fürdő-kórházi" osztályon. Az összegyűjtött kb. húsz zárójelentésén a legkülönbözőbb kiírási diagnózisok találhatók; a polyarthritis chronica, chondrodystrophia, spondylosis, polyarthrosis és csontfejlődési rendellenességek különböző fajai. A beteg kórtörténetében említésre érdemes még kb. 40 éves kora után jelentkező enyhe hypertoniája, emphysemája, időnkénti bronchitises panaszai. 1978-ban buszlépcsőről leesés során darabos bal femur törést szenvedett, emiatt huzamos gipszrögzítést alkalmaztak. Törése gyógyult, azonban mindkét csípő ankylosisa és térdízületi kontrakturája miatt teljesen járóképtelenné vált. Így került osztályunkra, majd az ORFI reuma sebészeti osztályára, ahol nehéz anaesthesiológiai körülmények között jobboldali teljes csípőízületi endoprotézist ültettünk be. A tervezett baloldali endoprotézis beültetés a femur felső harmadának darabos törés utáni állapota miatt technikailag nem volt kivitelezhető. Így is, a műtét után a beteg egy bottal járóképessé, lényegében önellátóvá vált, s mint pénztáros dolgozik.

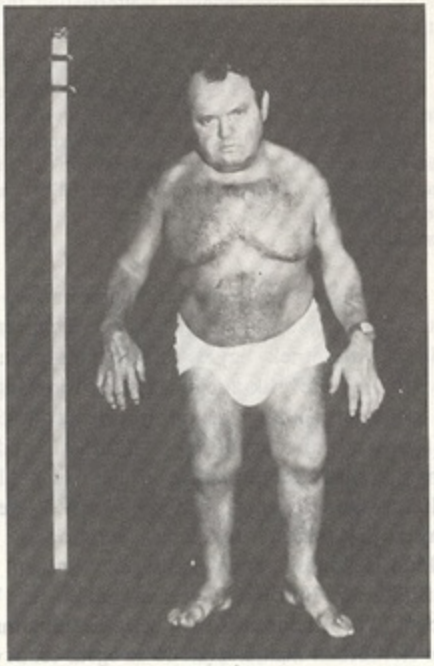

1. ábra.

A beteg fizikális státusza

Közepesen fejlett, kövér férfi *(1. ábra)*. Testmagassága 140 cm, (fej 21 cm, törzs 50 cm, comb 34 cm, felkar 29 cm, alkar 21 cm). Kissé besüppedt orrgyök, hordómellkas, emphysema, mérsékelt pangás mindkét tüdőbázison, balra 1 hu. nagyobb szív. Nyaki gerinc oldalrahajlítás 0 fok, rotáció mindkét oldalra 10 fok, hát- és lumb.gerinc oldalirányban és hátrahajlása minimális, előrehajlás alig kötött, lumbális Schober-jel 10–15 cm, mellkaskitérés 1,5 cm. Mindkét váll abdukció 30 fokig vihető ki, mindkét könyök mozgása 160–90 fok között, mindkét csukló dorsalflexió 0 fok, palmarflexió 70 fok, mindkét kéz MCP-PIP, DIP ízületei orsószerűen duzzadtak, ujjak enyhe flexiós kontraktúrában, ökölképzés nem teljes. Bal csípő 140 fokos ankylosisban, jobb csípő flexió 160–130 fok, abdukció 30 fok. Mindkét térd duzzadt, de intraarticularis folyadék nem tapintható, mozgások baloldalon 170–140 fok, jobb oldalon 150–90 fok. Mindkét boka deformált, mozgások minimálisra beszűkültek, mindkét lábháton exostosisok, a lábujjak IP ízületei orsószerűen duzzadtak. Az ízületek mozgásai lényegében nem fájdalmasak, melegség vagy más aktív gyulladásos fizikális tünet nem észlelhető. Izomzat jól fejlett, izomerő megtartott, neurológiai eltérés nem található.

Laboratóriumi leleteinek ismertetését nem részletezzük: a kb. két évtized alatt különböző neves kórházi-klinikai osztályokon vizsgálták, endokrin- vagy kalciumanyagcserezavarra utaló eltérést, mucopolysaccharida ürítést, reuma faktort vagy gyulladásra utaló jelet nem találtak, süllyedése mindig 10 mm/ó alatt volt.

Röntgen leletek

Oldalirányú nyaki gerinc felvétel (2. ábra).

A nyaki lordosis kiegyenesedett. A csigolyatestek laposabbak, sagittalis irányban kifejezetten megnyúltak. A csigolyaközti rések lelapultak. A zárólemezek megvastagodtak, egyenetlenek, sclerotikusak. A csigolyatestek hátsó peremén mérsékelt, elülső peremén nagy csontos felrakódások, helyenként kapocsképződések láthatók.

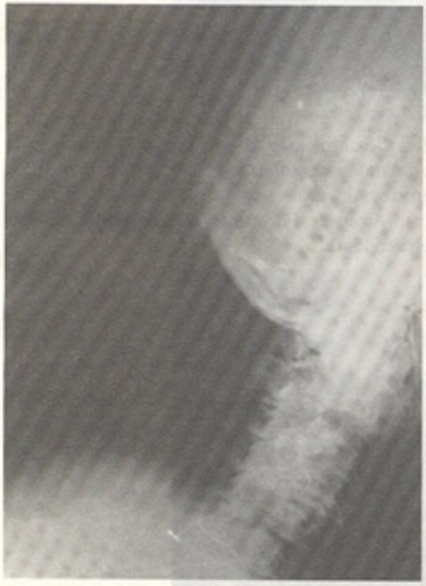

2. ábra. Oldalirányú nyaki gerinc felvétel

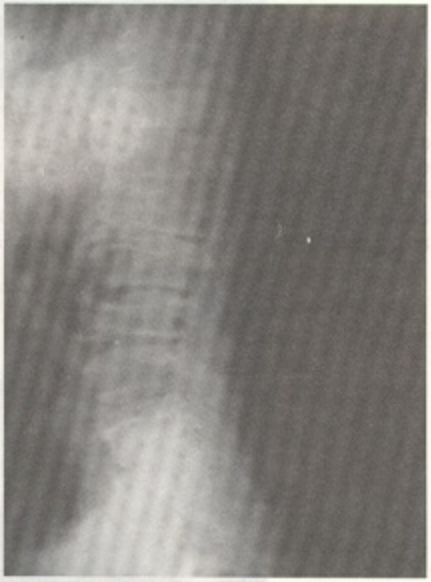

3. ábra. Oldalirányú thoracolumbalis gerinc felvétel

Oldalirányú thoracolumbalis gerinc felvétel (3. ábra).

Lapos ívű lumbalis lordosis. A thoraco-lumbalis átmenetben enyhe kyphosis. A csigolyatestek kifejezetten laposak, sagittalis irányban megnyúltak (platispondylia). A felső zárólemezek centrális és

hátsó része elődomborodik – „púpképződés". A csigolyák elülső peremein hyperostoticus csőr ill. kapocsképződés látható. A kisízületek mentén sclerosis.

Ap. összehasonlító vállfelvétel

A csontok mésztartalma csökkent. Mindkét oldalon a fossa glenoidalis lapos, humero-glenoidalis ízületi rés erősen megkeskenyedett. A humerus fej lelapult, deformált. A fejekben és a proc. glenoidalisokban sclerotikus környezetben felritkulások. A környező lágyrészben mindkét oldalon számtalan chondroma látható.

Ap. összehasonlító kéz felvétel (4. ábra).

A csontok mésztartalma kifejezetten csökkent, ezen belül sávos jellegű porosis is látható. Az ujjak flexiós tartásban. A metacarpusok és phalanxok vaskosak, proximalis és distalis végük kiszélesedett, mérsékelten deformált. Az ízületi rések különböző mértékben beszűkültek. A kéztőcsontok deformáltak. Mindkét oldalon az os multangulum maius, az os multangulum minus és az os capitatum között

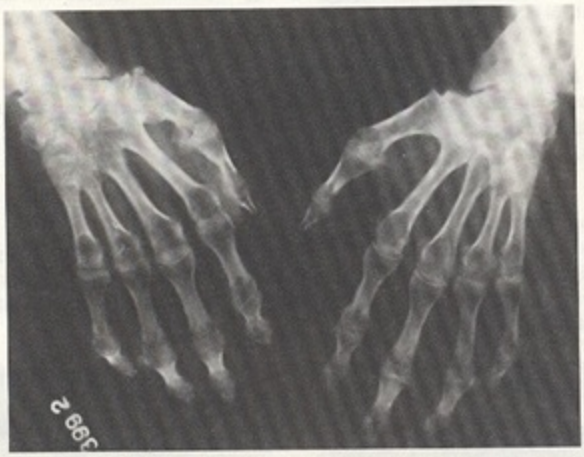

4. ábra. Ap. összehasonlító kéz felvétel

teljes csontos ankylosis. Jobb oldalon a fent említett kéztőcsontok és a II–III. metacarpusok között részleges ankylosis látható. A radiocarpalis rések mindkét oldalon egyenletesen lelapultak. A proc. styl. radii-k megnyúltak. A radiusok distalis ízfelszínei scleroticusak, jobb oldalon egyenetlenek. A radio-ulnaris ízületi rések lelapultak, ízfelszínük sclerotikus. A proc. styl. ulnae-k főleg jobb oldalon bunkószerűen kiszélesedtek. Az ízperemeken csontos felrakódások.

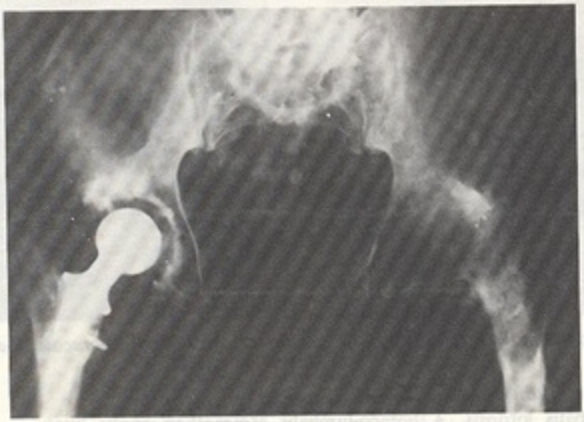

5. ábra. Ap. medence, összehasonlító csípő és femur felvétel.

Ap. medence, összehasonlító csípő és femur felvétel (5. ábra).

A mésztartalom egyenletesen csökkent. A medenceövet alkotó csontok mérsékelten deformáltak, az os ischii-k és os pubisok hypoplasiasak. Az L. V. csigolya átmeneti jellegű, megnyúlt proc. transversusai a sacrumot érintik. A sacroil. rések megtartottak, ízfelszínük sklerotikus. Jobb oldalon total endoprotézis behelyezés utáni status. A protézis helyzete jó. A vápa alsó pereme és a combnyak medialis alsó része között csontos hidképződés. A bal femur diaphysisének felső harmadában, luxuriáló callussal gyógyult, darabos fractura utáni állapot.

Megbeszélés

A beteg anamnézise, fizikális, klinikai, laboratóriumi és radiológiai leleteinek összegezése után a következő differenciáldiagnosztikai lehetőségek merültek fel. A chondrodysplasia csoportból az achondroplasia veleszületett, a hypochondroplasia autosomálisan öröklődő kórkép, így a pseudochondroplasia jön egyáltalán szóba, mely mutansan, gyermekkorban jelentkező, rövid törzsű törpeség. Az erre jellemző végtagok rövidségének ízületek hypermobilitásának, laxitásának, csöves csontok rövidültségének, megvastagodottságának hiánya e kórképet kizárja [11].

A spondylometaphysealis dysplasia (Kozlowsky-típus) esetén a rövid törzs, adolescens korban kialakuló kyphoscoliosis, genua és coxa vara, ellaposodott csigolyatestek alapján sok az azonosság. Azonban a csöves csontok metaphysiseinek ossificatiója, mely e kórképre jellemző, betegünknél teljesen hiányzik [8].

Rachitis tarda, vagy D vitamin rezisztens törpeség is szóbajöhetne, a medencedeformitás, csípőízületi ankylosis és az epiphysealis túlburjánzás alapján, azonban a labor eltérések hiánya, az alsó végtagok normál hosszmérete és a csigolyaelváltozások eltérő jellege alapján e lehetőség kizárható [5].

A hypothyreosis is okoz súlyos epiphysealis dysplasiát, ossificatiókat, csigolyatestelváltozásokat, melyekre viszont a bikonkavitás jellemző [7]. A differenciáldiagnosztikai elemzésben számos lehetőséget nem említünk, mégis ki kell térnünk a mucopolysaccharidosisokra és a mucolipoidosisokra. Ezek lényegében a negatív laboratóriumi leletek és a klinikailag jellegzetes mentalis, szemészeti, fogászati stb. rendellenességek, hepatosplenomegalia, a neurológiai eltérések hiánya alapján zárhatók ki. Leginkább a mucopolisaccharidosis-IV (Morquio-típus) merülhetne fel, mivel csigolyatest ellaposodással és az MCP, PIP ízületek duzzadtságával jár, azonban az egyéb klinikai tünetek hiánya mellett kiemelendő, hogy itt a phalanxok kiszélesedését a metaphysisek burjánzása okozza [11].

A fejlődési rendellenességek közül leginkább a multiplex epiphysealis dysplasia elkülönítése képez nehézséget. E kórkép autosomalisan öröklődő, lényege fiatal felnőttkorban felismerésre kerülő dominálóan csípő, térd, csukló, IP ízületeken észlelhető epiphysealis túlburjánzás, mely korai nagyfokú arthrosisos elváltozásokhoz vezet, a PIP ízületek fájdalmasak, duzzadtak lehetnek. E kórkép ellen szól a kézujjak rövidsége, betegünknél szinte ezek inkább az átlagosnál hosszabbak, valamint az, hogy a csigolyatestek ellaposodása kevésbé kifejezett e kórképben.

A spondylo-epiphysealis dysplasia (továbbiakban SED) fő jellegzetességel az alacsony termet és a csigolyák deformitásai. Elsősorban a csigolyatestek és a hosszú csöves csontok epiphysei, különösen a femur proximalis vége érintettek. Néhány típusnál előfordul a metaphysisek érintettsége, de csak kismértékben. Általában a SED két típusát különítik el. A „congenita" típusban már születéskor, míg a „tarda" típusban csak a késő gyermekkorban manifesztálódnak az elváltozások. A SED atípusos formái relative gyakoriak és valószínű, hogy e kórkép nagyon heterogén [2]. A klinikai tünetek közül a rövid törzsű törpeség, hordó mellkas, kyphoscoliosis, fokozott lumbalis lordozis, genu

valgum vagy varum gyakoriak, myopia, szájpadhasadék, dongaláb előfordulhat, míg a kéz és láb általában eltérés nélküli, Felnőttkorra a teherviselő ízületekben, leggyakrabban a csípőkben korán súlyos degeneratív elváltozások alakulnak ki. A radiológiai vizsgálat során újszülötteknél az os pubis csontosodásának és a térdízület epiphysisének hiánya látható. A csigolyatestek oldalnézetben laposak, körte vagy palack formát mutatnak. A csontosodás zavara a gyermekkorban is fennmarad, ennek következtében gyakoriak pl. a csípődysplasiák, dens hypoplasia. Genetikailag a SED congenita típusa az autoszom domináns öröklődési menetet mutatja.

A SED tarda típusának klinikai megjelenése változatos, enyhe esetben a tünetek nem is nyilvánvalóak. Késő gyermekkorban a törzs rövidsége és az elődomborodó sternum hívja fel rá a figyelmet, a végtagok normál hosszúságúak. Gyermekkorban a hátfájdalom képez panaszt, míg felnőttkorban a nagyízületek, elsősorban a csípők nagyfokú mozgáskorlátozottsága, járásromlás kerül előtérbe. A radiológiai jellegzetességeket a platispondylia, az oldalnézeti képen patognomikus csigolyazáróelemek „púp" deformitása, a combnyakak rövidültsége, a csípőízületek súlyos degeneratív elváltozásai képezik. A tarda típus X kromoszómához kötötten, recesszíve öröklődik.

A konzervatív és ortopéd sebészeti terápiás lehetőségeket illetőleg utalunk *Horan* és *Beghton* legutóbbi munkájára [2].

Esetünkben a spondylo-epiphysealis dysplasia tarda diagnózisát a következők alapján valószínűsítettük:

a) negatív familiáris anamnézis,
b) késő gyermekkori manifesztáció,
c) diszproporcionált, rövid törzsű törpeség,
d) megtartott intellektus és egyéb klinikai fejlődési rendellenességek hiánya,
e) laboratoriumi eltérések hiánya,
f) domináló csigolyaelváltozások (platispondylia „púp" deformitással),
g) perifériás nagy ízületi elváltozások (csípő ízületi súlyos degeneratív elváltozások, melyek ankylosishoz vezettek, genua vara, chondromatosis).

A betegség anamnézise, a kórlefolyás során domináló ízületi fájdalmak, a kéztőcsontok és csípőízületek ankylosisa véleményünk szerint nem magyarázható egyértelműen a fejlődési rendellenességgel és felmerül retrospektive már nem klasszifikálható juvenilis krónikus polyarthritissel kombinálódás lehetősége is.

Az ORFI tudományos munkaértekezletén osztálybemutatás keretén belül megtárgyalt, megvitatott esetet részben a differentiáldiagnosztikai szempontok, részben a jelenlegi lehetőségek szerinti maximális rehabilitációs eredményű műtéti megoldás miatt tartottuk közlemény formájában ismertetésre érdemesnek.

IRODALOM: 1. *Gremin, B. J., Beighton, P.:* Bone Dysplasias in Infancy. Springer V. Berlin-Heidelberg-New York (1979). – 2. *Moran F. and Beghton, P.:* Orthopedic problems in Inherited Sceletal Disorders, Pringer V. Berlin-Heidelberg-New York (1982). – 3. *Köteles Gy. és Ujvári Marianna:* Gyermekgyógyászat *31*, 477 (1980). – 4. *Lanager, L..O., Maroteaux, P.:* Radiology *99*, 699 (1971). – 5. *Mc Kusick V. A.:* Heritable and Developement Disoders of Connective Tissueand Bones: in Hollander J. L. Arthritis. Feabiger and Lea. 1340–1366. (1972). – 6. *McKusick V. A.:* Heritable Disorders of Connective Tissue (4-th ad) St. Louis, Mosby, (1972). – 7. *Oláh J.:* Magy. Radiol. *XXI*, 326 (1969). – 8. *Riggs W.* and *Summit R. L.:* Radiology *101*, 375 (1971). – 9. *Rubin, F.:* Dynamic classification of bone dysplasias. Year Book Medical Publishers INC. Chicago (1964). – 10. *Smith, d.. M.:* Recognizable Patterns of Human Malformation Sauders X. B. Company, Phyladelphia-London-Toronto (1976). – 11. *Sprenger J. W., Leonard, O., Wiedemann, H. R.:* Bone dysplasiae, Gustav Fischer V. Stuttgart, (1974).