Magyar Reumatológia

A MAGYAR REUMATOLÓGUSOK EGYESÜLETÉNEK TUDOMÁNYOS FOLYÓIRATA

2009 · 2

50. ÉVFOLYAM

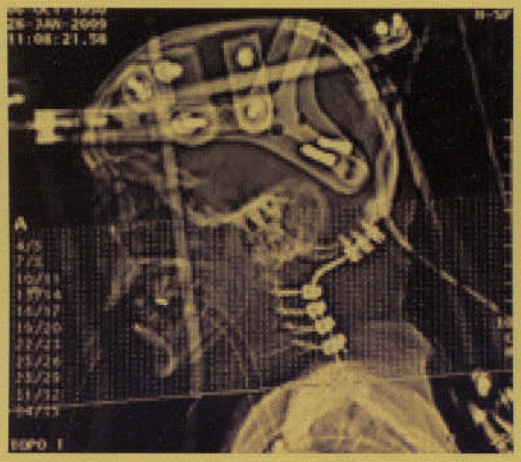

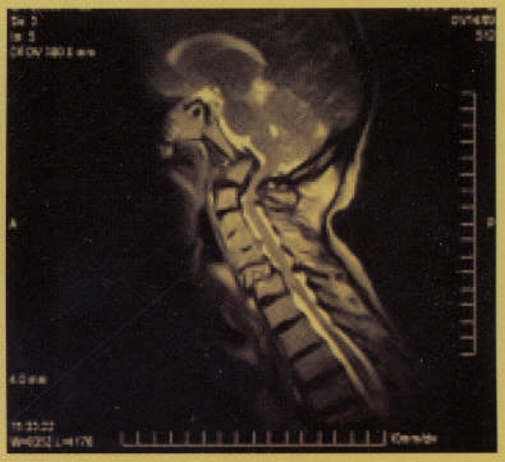

Az Egészségügyi Minisztérium szakmai protokollja

Tocilizumab – az interleukin-6 receptor gátlása a biológiai terápia új útja rheumatoid arthritisben

A balneoterápia és az iszapkezelés klinikai és immunológiai hatásai arthritisekben

Hagyományos röntgen-pontrendszerek rheumatoid arthritisben I. rész: a Sharp-féle pontrendszerek

„Akkor és most" – nyúltvelői kompressziót okozó, életet veszélyeztető rheumatoid arthritises atlanto-axialis szubluxáció műtéti megoldása

Tumoros anamnézisű betegek fizioterápiája – vitaindító

HUNGARIAN RHEUMATOLOGY
VOLUME 50

„Akkor és most" – nyúltvelői kompressziót okozó, életet veszélyeztető rheumatoid arthritises atlanto-axialis szubluxáció műtéti megoldása

Bálint Péter dr.[1], Apáthy Ágnes dr.[1], Sági Sarolta dr.[1], Alföldi László dr.[2], Lipóth László dr.[3], Várallyay Péter dr.[3], Ormos Gábor dr.[1], Kaposi N. Pál dr.[1], Banczerowski Péter dr.[3], Veres Róbert dr.[4]

1 Országos Reumatológiai és Fizioterápiás Intézet, Budapest
2 Fővárosi Önkormányzat Egyesített Szent István és Szent László Kórház-Rendelőintézet Merényi Gusztáv Kórháza, Budapest
3 Országos Idegtudományi Intézet, Budapest
4 Állami Egészségügyi Központ, Budapest

A szerzők 58 éves, rheumatoid arthritisben szenvedő nőbeteg esetét ismertetik. A beteg atlanto-axialis subluxációja részleges harántlaesiót, csaknem teljes quadriplegiát okozott, Sürgős neurológiai és MR-vizsgálat, ideiglenes HALO-fixáció C 0-III. dekompresszió és C 0-VI. fixáció történt. Műtétet követően a beteg fejfájása, hányingere megszűnt, quadriplegiája javulni kezdett.

KULCSSZAVAK: rheumatoid arthritis, mágneses rezonancia vizsgálat, atlanto-axialis subluxatió, műtét

"THEN AND NOW" – SURGICAL TREATMENT OF LIFE THREATENING RHEUMATOID ATLANTO-AXIAL SUBLUXATION CAUSING MEDULLA OBLONGATA'S COMPRESSION

The authors report the case of a 58 years old female rheumatoid arthritis patient. She developed atlanto-axial subluxation causing myelon compression with quadriplegia. Urgent neurological consultation, cervical MR and neurosurgery were performed. Neurosurgery included HALO fixation followed by C 0-III. decompression and C 0-VI. fixation. After the operation the headache and nausea of the patient disappeared and an improvement of her quadriplegia began.

KEY-WORDS: Rheumatoid arthritis, Magnetic resonance imaging, Atlanto-axial subluxation, Surgical treatment

Az 58 éves budapesti, 1986 óta szeropozitív, erozív, rheumatoid arthritisben szenvedő, alacsony termetű, lesoványodott, koránál jóval idősebbnek látszó nőbeteg ambuláns vizsgálat nélkül, járóképtelen állapotban került felvételre reumatológiai osztályra. Betegsége több mint két évtizedes kórlefolyása során szinte valamennyi perifériás ízületét érintette. Az utóbbi években mindkét térd- és csípőízületébe totál endoprothesist ültettek be, és lábkisízületi sorozatműtétekre is sor került. Annak ellenére, hogy betegsége aktív, progresszív és destruáló volt, mindössze egy ízben kapott ún. „arany kúrát" betegsége kezdetén, majd 1998-tól 8 éven keresztül sulphasalazin betegségmódosító terápiában részesült, melyeket hatástalanság miatt hagytak el. A methotrexat betegségmódosító kezelést szubjektív panaszok miatt rövid idő után megszakította. Leflunomidot, biológiai terápiát sohasem kapott. Betegsége kezdete óta gyakorlatilag folyamatosan szedett methylprednisolont 4–12 mg változó dózisban. Osteoporosisát kalcium- és D-vitamin-pótlás mellett biszfoszfonáttal kezelték. 2-3 éve vizeletinkontinenciája jelentkezett, ezért állandóan pelenkázásra szorult. Otthonában járókerettel közlekedett. Évek óta jelentkező nyaki fájdalmai miatt 2003-ban történt röntgenvizsgálat. Az utóbbi hetekben fokozódó panaszai miatt Schanz-gallért kapott, melyet nem viselt.

1. ábra

A felvételét megelőző 1-2 hónapban fokozódó járásbizonytalanságot, vizeletinkontinenciája rosszabbodását észlelte. Felvétele előtt 6 nappal egyre erősödő, nehezen elviselhető tarkótáji, nyaki fájdalmat, hányingert panaszolt, mindkét felső és alsó végtag progrediáló gyengeségét észlelte, járásképtelenné vált.

Fizikális vizsgálat során közel teljes tetraplegiát észleltünk súlyos, deformáló polyarthritis, scoliosis, lumbalis gibbus mellett, agyideg tünete nem volt. Azonnali ideggyógyászati konzílium magas cervicalis részleges harántlaesiót véleményezett. Sürgős MR-vizsgálat basilaris (bazális) impressziót, a dens epistropheinek a foramen occipitale magnum feletti 16 mm-es luxációját, a ventralis liquortér, a nyúltvelő kompresszióját, több magasságban subaxiális nyaki gerinc-érintettséget véleményezett. A CVI–VII. és CVII-THI csigolyák szubluxációja szintén szűkítette a liquor-teret és myelopathiára utaló jelzavart okozott (*1. ábra*). Hagyományos rtg-felvétel az adott helyzetben nem lett volna eléggé informatív, így az idő rövidsége miatt sem készült.

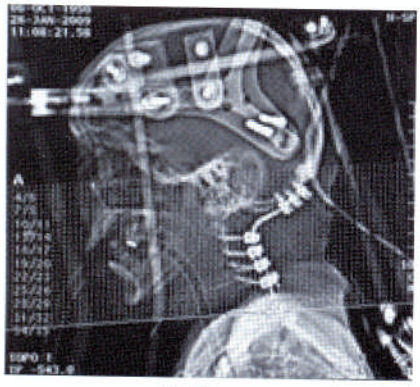

2. ábra

Néhány órával később a beteg idegsebészeti osztályra került áthelyezésre, ahol HALO-fixációt, húzókezelést végeztek, melynek hatására mozgásai bal oldalán jelentősen, jobb oldalán kismértékben javultak, de a gerincvelő-kompresszió tünetei változatlanul fennálltak. A definitív műtét során C 0–III. decompressió, C 0–VI. occipitocervicalis rögzítés (Synthes: Cervifix+Axon) történt (*2. ábra*). Műtétet követően fej- és nyakfájása, hányingere megszűnt, végtagmozgásai javultak. Az eset tanulságait a következőkben foglaljuk össze:

1. Rheumatoid arthritis gondozása során a perifériás ízületek progressziójának klinikai és radiológiai követésén túl a nyaki gerinc érintettségére mindig gondolni kell.
2. Nyaki gerinc érintettség gyanúja esetén funkcionális röntgen, craniocervicalis MR-vizsgálat, szükség esetén idegsebészeti konzílium, műtét, gondozásba vétel, időszakos neuroradiológiai kontroll javasolt.
3. A diagnosztikus képalkotó eljárások hagyományos sorrendje sürgősség esetén megváltoztatható. Ez esetben MR végzése fontosabb volt, mint hagyományos röntgenfelvétel készítése.
4. Szükség esetén órákon belül megszervezhető reumatológus, neurológus, radiológus, idegsebész konzíliuma a pontos diagnózis és a definitív ellátás érdekében. Sürgősség esetén azonnali idegsebészeti áthelyezés, HALO-fixáció és választott időpontú műtét végzése életet menthet.
5. A fővárosban ma is élnek nem megfelelően gondozott és kezelt rheumatoid arthritisben szenvedő betegek. Ezen esetekben az egészségügyi szolgálat mellett természetesen a beteg és családjának felelőssége is felvethető.

Irodalom

[1] Németh, I., Buday, I., Molnár, É., Nyitrai, M., Saáry, K., Tarkovács, A., Varsányi, N., Farbaky, Zs.: Rheumatoid arthritises betegek nyaki gerinc-röntgenvizsgálatának jelentősége és módszere a mindennapi gyakorlatban. Magy Radiol 2008, 82, 175–184.

[2] Korda, J., Veres, R.: Nyaki elváltozások rheumatoid arthritisben. LAM 2000, 10, 411–420.

Levelezés: Bálint Péter dr., ORFI 1525 Budapest 114., Pf. 54.

Bemutatkozik a Klinikai immunológia rovat

Introducing the Column of Clinical immunology

Kiss Emese dr.

Országos Reumatológiai és Fizioterápiás Intézet, Budapest

Az immunológia alkalmazott tudomány, amely a reumatológiával számos ponton szorosan összefonódó diszciplína. Az immunológiai kutatások derítettek fényt az autoimmun és egyéb gyulladásos reumatológiai kórképek patomechanizmusára. Ezek a megfigyelések eredményezték a biológiai terápia bevezetését, amely forradalmi áttörést jelentett a reumatológiai betegségek kezelésében. Azóta is egyre mélyebben tárul fel előttünk ezen kórképek genetikai háttere, molekuláris mechanizmusa, melyek újabb és újabb terápiás célpontokat jelölnek ki. Ma már ismert, hogy a korábban tisztán degeneratívnak gondolt betegségek patogenezisében is részt vesznek azok az általános sejtbiológiai folyamatok, amelyeket korábban csak a gyulladasos kórformák sajátjának gondoltunk. Igen szoros a kapcsolat az immunológia és az osteológia között is, nemcsak az adott rendszerek sejtjenek anatómiai közelsége miatt, hanem a csontsejtek és az immunrendszer sejtjei közötti funkcionális kommunikáció miatt. A klinikai immunológia feladata az ilyen jellegű kutatások irányvonalának meghatározása, a kutatási eredmények gyakorlatba való átültetése és adekvát alkalmazása mind a diagnosztika, mind a terápia területen.

A Klinikai immunológia rovat célja, feladata sokrétű. Szeretnénk a legújabb eredményekről tájékoztatni az olvasót folyóiratreferátumok formájában. Szorgalmazzuk a hazai klinikai immunológiai iskolák, műhelyek munkáinak bemutatását, eredeti közlemények közlését. Érdekes esetek ismertetése révén a klinikus napi problémáit is megmutatjuk, melyek mások számára is tanulságokkal szolgálhatnak. Híradást adunk az immunológiai irányú gyógyszerkutatások eredményeiről. Végül, de nem utolsósorban helyet adunk annak a célnak, hogy az autoimmun betegségben szenvedők megfelelő kompetenciával rendelkező (harmadlagos centrum) szintű indikáció esetén a jelenleg off label törvény alá eső készítményekhez is hozzájuthassanak szükséges esetben. Ennek érdekében közöljük és egyúttal várjuk azokat az OGYI és OEP által pozitívan elbírált kérvények, esetek bemutatását, amelyek valamely készítmény indikáción túli rendelését meghatározott kórkép esetében engedélyezték.

Szívesen fogadunk minden kéziratot, tájékoztatást, észrevételt annak érdekében, hogy aktív, érdekes és hasznos információkban bővelkedő rovatot nyújthassunk a Magyar Reumatológia olvasóinak.