Magyar Reumatológia, 1994, 35, 235–238.

Alternatív medicina

A csigolyaközti kisízületek struktúrájának és funkciójának szerepe lumbalis syndrómában

Ormos Gábor dr.

A szerző a gerinc mozgásszegment egységének funkciózavarait elemzi a csigolyaközti kisizületek eltérései vonatkozásában. A manuális medicina fizikális vizsgáló módszerével kimutatható mozgáskorlátozottság és túlmozgékonyság klinikai jelentőségét ismerteti. A lumbalis gerinc ún. degeneratív betegségeinek biomechanikai patomechanizmusát hangsúlyozza.

KULCSSZAVAK: csigolyaközti (facett) ízület, degeneratív gerincbetegség, biomechanika, blokk, hypermobilitas

THE ROLE OF THE STRUCTURE AND FUNCTION OF THE INTERVERTEBRAL FACET JOINTS IN LUMBAR SYNDROME

The author analyses the functional disturbances of the spinal motion segment with reference to the dysfunction of the intervertebral facet joints. He describes the clinical importance of limitation of motion and of hypermobility which can be recognized using the physical examination method of the manual medicine. He emphasises the biomechanical pathomechanism of the so called degenerative diseases of the lumbar spine.

KEY-WORDS: intercostal facet joint, degenerative disease of the spine biomechanics, block, hypermobility

A mozgásszervi panaszok közül talán leggyakoribb a deréktáji fájdalom, amely mechanikus okainak megértésében sok segítséget nyújthat a manuális medicina szemlélete.

A gerinc mechanikus, de tágabb értelemben véve biomechanikai és azzal kapcsolatos idegrendszeri funkciói, illetve funkciózavarai vonatkozásában az ún. mozgásszegment (*Junghans*), újabb elnevezéssel a gerinc funkcionális egység (*Panjabi*), áll a manuális medicina érdeklődésének központjában. A legfontosabb alapelv, hogy a mozgásszegmentet alkotó részek, két szomszédos csigolya, a csigolyaközti porckorong és a két csigolya közti kisízület funkcionális egységet képez. Közleményünk fő tárgya a kisízület, amelynek funkciója a gerinc, azaz a csigolyák közötti mozgás, így a kisízületi funkciózavar két fő klinikai megnyilvánulási formája a mozgáskorlátozottság és a túlmozgékonyság. Ezek okait és következményeit elemezzük néhány speciális témakörben biomechanikai szempontból, míg az idegrendszeri-reflexes vonatkozásokat a későbbiekben tervezzük ismertetni.

1. A mozgáskorlátozottság

A manuális medicina keretében használatos mozgáskorlátozottság fogalmának fő jellemzője, hogy reverzibilis, pontosabban a strukturális károsodással fordított arányban áll. A manuális terápia egyik alapfogalma a fiziológiás mozgásokon túli, vagy nem fiziológiás irányú mozgathatóság (az ún ízületi játék) vizsgálata, amelynek hiányát („a blokkolt mozgást"), röviden blokknak nevezzük. A blokk megszüntetésére szolgálnak a manuálterápiás fogások, amelyek eredményeként természetesen a szokásosan vizsgált mozgáskorlátozottság is csökken. A blokk, mint ízületi reverzibilis mozgáskorlátozottság sajnálatos módon nemcsak a hagyományos orvostudományban nem ismert, hanem számos önmagát manuális terápiának valló irányzat által sem elfogadott. Kétségtelen, hogy a blokk fogalmának, fizikális vizsgálatának ismerethiánya, vagy más elnevezés használata a gyakorlatban nem feltétlen akadálya eredményes kezelő fogások alkalmazásának. Be kell ismerni viszont, hogy a kisízületi blokk anatómiai alapját képező elváltozást eddig egyértelműen nem sikerült igazolni. Talán azért, mert több ok, illetve tényező hozhatja létre [1]. Az egyik, legvalószínűbb mechanizmus a kisízületi meniscoidok, illetve az ízületi belhártya becsípődése.

A kisízületek struktúrájára vonatkozó anatómiai vizsgálatok érthetővé teszik a tok, illetve synoviális hártya lehetséges becsípődésének mechanizmusát (*1. ,2. ,3. ábra*). A tok hátul kb. 1 mm vastag, míg elülső részét a vastagabb ligamentum flavum képezi. A ligamentum flavum elölről beborítja a felső ízületi nyúlványt és egyben a foramen intervertebrale hátulsó határvonalának részét képezi. A tok hátulsó része belülről összeköttetésben van az ízületi porc hátulsó szélével és kívülről a multifidus izom rostjaival. E közvetlen kapcsolat klinikai jelentősége többféle, például az izom feszíti a tokot, stabilizálja a kisízületet. A kisízü-

1. ábra. 4/5 ágyéki csigolyaközti kisízület keresztmetszete. C: ízületi tok M: musc. multifidus, LF: lig. flavum, IAP: L 4 processus articularis inferior, SAP: L 5 processu articularis superior. (Taylor J. R., Twomey L. T.: J. Orth. Med. 1992. 71-78.)

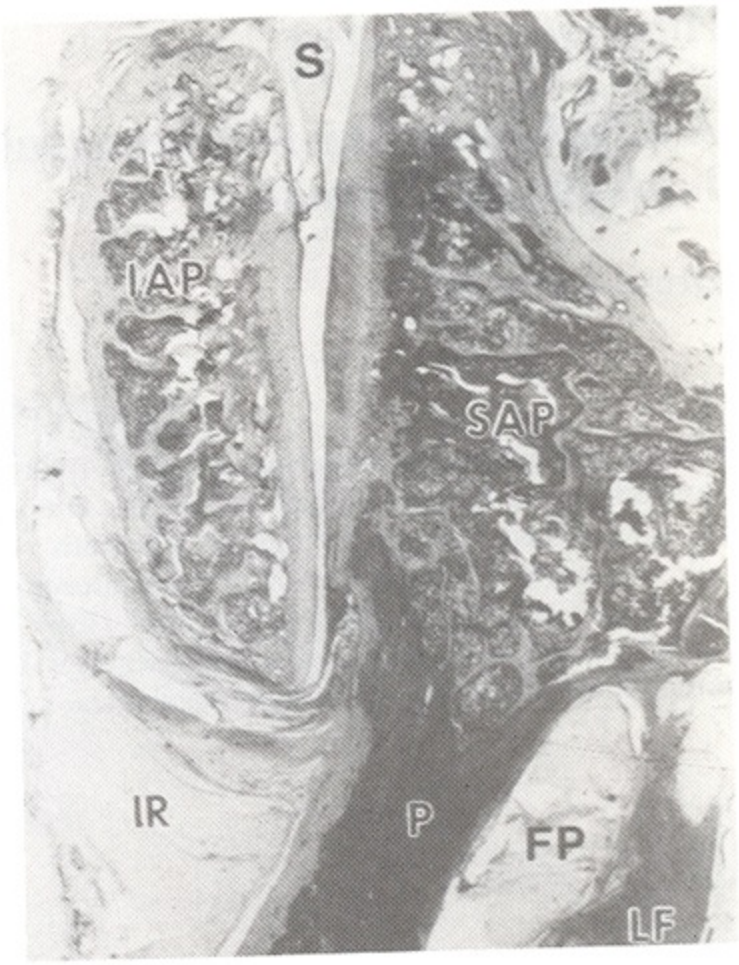

2. ábra. 4/5 ágyéki csigolyaközti kisízület sagittális metszete. IR: alsó recessus, FP: felső recessus, S: szinoviális interpositum (meniszkoid), P: pars interarticularis. (Taylor J. R., Twomey L. T.: J. Orth. Med. 192.

leten belül található egy ún. felső recessus és kívül egy ún. alsó recessus. Mindkettőt egy-egy synoviális hártyával borított zsírpárna tölti ki. A felső recessusból egy kb. 3mm-es vascularizált synoviális redő lóg le az ízületi felszínek közé. A felső recessus felülről a ligamentum flavummal van összeköttetésben. Az alsó recessus zsírpárnája, bár a tokon kívül helyezkedik el, a tok alsó részének mediális oldalán lévő lyukon keresztül összeköttetésben van a tok belső synoviális hártyájának redőjével. A kisízületben található interpositumok, ún. meniscoidok simák, kerek, csillogó felszínűek, az ízületi üreget kiegészítik, alakjukat az ízületi mozgásnak megfelelően változtatva, szabadon mozognak ki és be az ízületi felszínek között, az ízület mozgásának megfelelően, ereket és idegeket tartalmaznak. Normálisan ezek a zsíros kötőszövettel kitöltött synoviális bolyhok az ízület felső és alsó pólusáról belógva nem haladják meg az ízületi rés egy harmadát, míg az esetek 4%-ban találták olyan mértékben megnagyobbodottnak, hogy az ízületi rés feléig értek.

A meniscoidok a korral fibrosusabbak lesznek, végük keményebb, ezt egyesek a gyakori ízületi felszínek közé való becsípődésekkel magyarázzák. Mások éppen a becsípődés jelenségét magyarázzák azzal, hogy a meniscoid keményebb vége a két ízületi felszín között a porcfelszínbe nyomódik.

Így a klinikumban minden nap orvosok és laikusok által emlegetett esetek többségében valójában nem

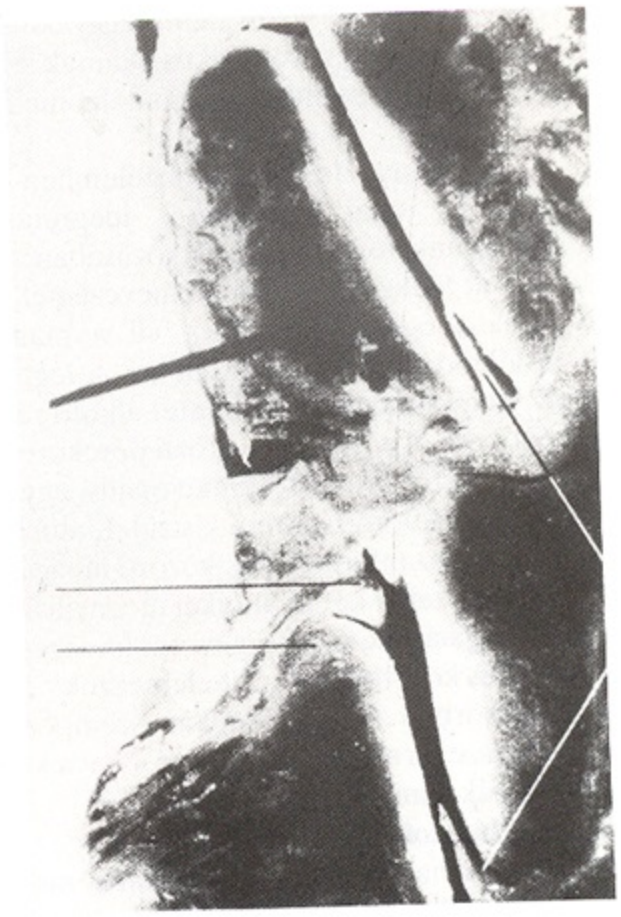

3. ábra IV/V nyaki csigolyaközti kisízületek sagittális metszete. a-a: kisízületi interpositum (meniszkoid), b: kötőszövetes zsírpárna a felső recessusban, c: processus articularis superior. (Zukschwert et al.: Wirbelgelenk und Bandscheibe. Hippokrates, Stuttgart, 1955.)

„idegbecsípődésről" van szó. A synoviális hártyával borított interpositumok fájdalomérző receptorokkal, erekkel gazdagon ellátottak, ez magyarázza a fájdalmasságot, illetve a tünetek pseudoradiculáris jellegét. A kisízületi tok, különösen a hátsó rész „becsípődése" önmagában is ok lehet. Ez könnyen bekövetkezhet - a későbbiekben tárgyalásra kerülő kisízületi anatómiai eltérések, ízületi lazaság következtében. A hátulsó tokrész bőven ellátott idegekkel, a gerincvelői ideg hátulsó ágának mediális rostjai idegzik be. A „tok-becsípődés" deréktájon helyi fájdalmat, szegmentális paravertebrális izomspazmust, végtagokba kisugárzó pseudoradicularis fájdalmat válthat ki.

Ezek alapján az esetek többségében a valóságnak megfelelőbb lenne, ha „idegbecsípődés" helyett „kisízületi becsípődés" kifejezést használnánk. A hétköznapi ún vertebrogén tünetek többségét az előbbi modell sokkal inkább magyarázza, mint a jelenlegi orvosi köztudatban uralkodó „meszesedés". E témakör részletesebb ismertetését illetően utalunk *Ormos* nemrég megjelent szakkönyvére [1]. Ugyanígy az ízületi interpositumok „becsípődéses" eredetű inflammatiója érthetőbbé teszi az antiinflammatív gyógyszerek hatásosságát is, mint a „meszesedés modell".

A „becsípődésekre" hajlamosítanak például a kisízületek anatómiai eltérései, továbbá a vázizomzat erő egyensúlyzavarai (diszbalanszai), illetve a rossz mozgás sztereotípiák. Az izomzat, pontosabban az izomfeszülés oki-okozati szerepe összetett kérdés, részletezésére itt nincs mód.

A kisízületek struktúrája szempontjából lényegesek sík-szögének, felszínének eltérései. Az ízületi felszínek például a lumbális csigolyákon íveltek, a kisízületi felszín síkja sagittális és függőleges. A lumbalis kisízületek görbült felszíne és az ízületi felszín sagittális állása miatt a fő mozgáslehetőség az ízfelszínek között a fel-le „elcsúszás", még létrejön az előre-hátrahajlás, míg a rotáció 1-2 fokra korlátozott. A lumbális kisízületekben előrehajláskor, normálisan kb 3 mm-es elmozdulás, ún. transzláció lehetséges. Előre-hátrahajláskor mindkét oldali kisízületben van fel-le „elcsúszás", míg oldalrahajláskor, ha kis mértékben is, váltakozva, csak egy oldalon. A lumbalis szakaszon a hátrahajlást a kisízületi alsó nyúlvány ütközése korlátozza, az ütközést az alsó recessus zsírpárnája „pufferolja".

A kisízületi eltérésekről, az ún. tropizmusokról számos közlemény jelent meg. Gyakori a kétoldali kisízületi aszimmetria, amely a derékfájósok alsó két lumbalis szegmentjén 30 %-ban fordult elő. Fiatalkorú derékfájósoknál a 20 fokos szögeltérést közel kétszer olyan gyakorinak találták, mint a kontroll (panaszmentes) csoportban.

A kisízületi ízfelszínek szögére vonatkozó vizsgálatok során megállapították, hogy a felső íznyúlvány síkjának szöge az L1-től az S1-ig fokozatosan csökken. Ez természetesen összefügg a lumbalis lordosis mértékével, pontosabban fokozódásával. A kisízület alaki eltéréséhez vezethet hosszabb idő alatt, degeneratív elváltozást eredményező folyamat is, amelyet igazol, hogy korral nő a kisízületi felszíni, alaki eltérések gyakorisága [2, 3].

2. A túlmozgékonyság

A gerinc egy vagy több szakaszának veleszületett túlmozgékonysága és az egy vagy több mozgásszegment instabilitása, mint a gerincfájdalmak gyakori oka hazánkban kevésbé közismert. Csupán röviden térünk ki az irodalomban található eltérő véleményekre. A túlmozgékonyságot önmagában általában még nem szokták kórosnak tartani, azonban egyesek szerint e fogalom nem egységes, megkülönböztetnek konstitucionális, patológiás és lokális típust. Ez utóbbinak felel meg a szegmentális hipermobilitás, amely már átmenet az egyértelműen kóros instabilitás felé. A szegment instabilitás oka lehet a kisízületek veleszületett vagy szerzett alaki eltérése, a tok-szalagrendszer insufficienciája, vagy egyéb anatómiai eltérés, így közismert például az-olysis, az-olisthesis, az ívnyúlvány dysplasia, vagy kevésbé közismert például a porckorong bármilyen eredetű elvékonyodása [4, 5, 7, 10].

CT vizsgálattal kimutattak laza kisízületi tokot, a megnagyobbodott ízületi résben nagy zsírpárnát vagy más interpozitumot, amelyek kitöltötték az ízületi rést [6]. Egyesek e jelenségeket, sőt sok esetben az ízületi arthrosisos folyamatnak megfelelő elváltozásokat is az instabilitás következményének tartják [2].

A manuális terápiás speciális vizsgálat feladata a két fő funkciózavar elkülönítése, mivel a blokk (többnyire egyszerűbb manuálterápiás műfogásokkal) oldható, míg a túlmozgékonyság kezelése nehéz, a szokásos, sablonos kezelések eredménytelenek. Ritkán, óvatosan lehet manuális terápiát (lehetőleg nem manipulációs technikát) alkalmazni, mivel lehetséges, hogy egy laza ízület valamely irányban blokkolt. Így ez csak látszólag ellentmondása az alapvető szabálynak, amely szerint a hipermobilitás kontraindikációt képez.

A hipermobilitás,illetve instabilitás fizikális és radiológiai diagnosztikája fontos témakör a manuális medicinában [7, 8, 9, 10].

3. A kisízületi szubluxáció

A csigolyaközti kisízületi szubluxáció fogalma nem egyértelmű, klinikai jelentősége nem tisztázott. A rtg. felvételeken látható, szubluxációként leírt, egy kisízület, egy vagy mindkét ízfelszínének eltérése nem jelent aktuális(!), vagy reverzibilis(!), azaz kezelendő vagy kezelhető elváltozást. Nem biztos, hogy ízületi blokkot, kezelhető mozgáskorlátozottságot jelez, sőt lehet, hogy klinikailag tünetmentes „melléklelet", azaz nincs feltétlenül aktuális klinikai jelentősége, bár hajlamosít dysfunkcióra, vagy lehet, hogy valójában klinikailag hipermobilitás áll fenn. Mindezek tisztázása a speciális fizikális és funkcionális rtg. vizsgálattal lehetséges.

A radiológiai vizsgálattal kimutatott kisízületi strukturális eltérések lehetnek veleszületettek, amelyek esetében nyilvánvalóan nem is várható repozíció, vagy lehetnek az élet folyamán szerzettek, például degeneratív folyamat (spondylarthrosis) következményei, amely esetben a strukturális elváltozással fordítottan

várható eredmény, míg, ha például traumás tok-szalag lazaságról (instabilitásról) van szó, a radiológiailag észlelt szubluxáció nem indikációja, hanem kontraindikációja az adott helyen (!) a manuálterápiának.

A klasszikus szubluxáció fogalmát egyébként a kiropraxis modern szemlélete sem tartalmazza már [11], bár a hétköznapi gyakorlatban még sokan használják e kifejezést.

4. A foramen intervertebrale

A kisízületek struktúrájának és funkciózavarainak témaköréhez tartozik a foramen intervertebrale klinikai jelentősége is. A rtg. felvételeken látható szubluxáció során a kisízület „hátrahajlított, zárt" helyzetben rögzül, ezt a „csigolya magas állásának" is nevezik. Az alsó csigolya felső nyúlványa a foramen intervertebralába nyomul. Az íznyúlvány a foramen intervertebrale felső részében elhelyezkedő ideggyököt komprimálhatja, mivel az érző gyök közelebb van, gyakoribb az érzészavar, mint a motoros laesió. Természetesen a gyöki tünetek nehezen különíthetők el fizikálisan a gyöki kompresszió számos strukturális okától (discus hernia, osteophyta stb.).

5. A discus intervertebralis

A kisízületek és a csigolyaközti porckorong viszonya igen nagy témakör, itt is csak rövidebb elméleti elemzésre van mód. Előidézhet-e kisízületi diszfunkció porckorong degenerációt, illetve okozhat-e a porckorong eltérése (például elfajulás okozta elvékonyodás, discectomia) kisízületi diszfunkciót, lehet-e hatni a kisízület manuális terápiájával a porckorongra? Mindezen kérdésekre, nyilvánvalóan igen a válasz és a magyarázat a mozgásszegment képleteinek dinamikus egyensúlya, funkcionális egysége.

Ezzel összefüggő klinikai vonatkozás a discus herniáció manuálterápiás kezelhetősége. Ez látszólag ellentmond a kontraindikáció alapszabályának, viszont szó sincs az olyan szimplifikáló kijelentésről, hogy a discus herniáciot indikációként soroljuk fel. A manuális terápia izom és mobilizációs technikáin túl, amelyek a kóros izomfeszülés csökkentésére irányulnak, ritkán manipuláció is alkalmazható a kisízületi blokk oldására a mozgásszegment funkciójának helyreállítása céljából. Ennek eredménye a discusra ható, illetve a discusban lévő nyomás csökkenése. Természetesen mindez mindig az adott klinikai tünetektől, a strukturális elváltozástól (a discus herniáció mértékétől, lokalizációjától) függ.

Fontos témakör a discopathia okozta szegmentális instabilitás, amely a porckorong további degenerációjához vezet. Valószínű, hogy a mozgásszegment funkciózavara többnyire egyidejűleg fennálló bizonyos irányú instabilitás és kisízületi blokk komplexe.

A strukturális elváltozás és a funkciózavar arányának klinikai eldöntése nehéz feladat. A „próba manuális terápia" része lehet és kell legyen a progresszív diagnosztikának. A reverzibilis funkciózavar okozta esetekben a tünetek megszűntethetők manuális terápiával, míg eredménytelensége döntően strukturális ok gyanúját veti fel. A „próba" manuális terápia ún. „veszélymentes" technikát és a beteg előzetes tájékoztatását igényli.

A manuális medicina elméleti és gyakorlati ismeretei sok segítséget nyújthatnak a gerinc ún. degeneratív megbetegedéseivel kapcsolatban, a tünetek eredetének tisztázásában és az adekvát kezelés megválasztásában. A hétköznapi, leggyakoribb tünetek szokásos - lényegében csupán a rtg felvételen látható elváltozáson alapuló – „meszesedéssel" vagy „porckopással" magyarázása az esetek nagy részében átértékelésre, módosításra szorul. Biztos, hogy sokan vannak, akik részben vagy egészben nem osztják, illetve vitatják a közleményben leírtakat, mégis remélem, hogy többek számára új gondolatokat sikerült nyújtani, vagy legalábbis eddigi ismereteiket más oldalról sikerült megvilágítani.

Irodalom

[1] Ormos G.: Manuális terápia. Springer Hungarica Budapest, 1992, 26-28, 38-39.

[2] Taylor j.R., Twomey L.T.: Structure and function of lumbar zygapophyseal joints. J. Orth Med 1992, 14, 71-78.

[3] Einsenstein, S. M., Parry, C. R.: The lumbar facet arthrosis syndrome. J Bone Surg 1987, 69B, 3-77.

[4] Paajanen, H.: Disc degeneration and lunbar instability. MR examination of 16 patients. Acta Orthop Scand 1989, 4, 375-378.

[5] Muhlemann, D.,Zahnd, F.: Die lumbale segmentale Hypermobilitat. Man Med 1993, 31, 47-54.

[6] Taylor, J. R., McCormick, C.C.: Lumbar facet joint fat pads. Neuroradiol 1991, 33, 38-42.

[7] Tilscher, H., Hanna, M.: Klinische und röntgenologische Befunde bei der Hypermobilitat und Instabilitat im Lendenwirbelsaulenbereich. Man Med 1994, 32, 1-7.

[8] Dupuis, P., R.: Radiologic diagnosis of degenerative lumbar spinal instability. Spine 1985, 10, 262-267.

[9] Friberg, O.: Lumbar instability: a dinamic approach by radiography. Spine 1987, 12, 119-128.

[10] Tilscher, H., Steinbrück, K.: Symptomatic und manualmedizinische Befunde bei der Hypermobilität. Orthop, Praxis, 1980, 16, 100-103.

[11] Rosner, A.L.: The position of chiropractic research in the scientific and public area, European Chiropractors Union Convention, Brussels, 1994. may 10.

Levelezés: Ormos Gábor dr., ORFI 1023 Budapest, Frankel L. u. 38-40.